Aus dem Städtischen Säuglingsheim Nürnberg.
Vorstand: Stadtobermedizinalrat Dr. Albert Kollmann.

Ein Beitrag zur Kasuistik der Ichthyosis congenita.

Inaugural-Dissertation

zur Erlangung der Doktorwürde
einer Hohen Medizinischen Fakultät
der
Friedrich-Alexander-Universität
zu Erlangen

vorgelegt von

Gertrud Gückel

aus Nürnberg

Tag der mündlichen Prüfung: 31. Mai 1938

Buchdruckerei Max Döres, Erlangen, Rückertstraße 1
1938

1938/222

Dekan: Univ.-Prof. Dr. Greving
Referent: Geh.-R. Prof. Dr. Jamin

R. UNIV.
BIBLIOTHEEK
LEIDEN

Ein Beitrag zur Kasuistik der Ichthyosis congenita.

Einleitung.

Während die Ichthyosis vulgaris schon im Mittelalter bekannt war, wurde der erste Fall von Ichthyosis congenita in der medizinischen Literatur erst im Jahre 1792 von Richter unter dem Titel „Incrustatio scutulatio singularis epidermidis deformitas" zur Veröffentlichung gebracht. In einem alten Kirchenbuch von Charleston auf Südkarolina findet sich schon früher (1750) die charakteristische Beschreibung eines von Ichthyosis congenita befallenen und daran gestorbenen Kindes. Lebert berichtet im Jahre 1864 über 9 Fälle von „Keratitis diffusa epidermica extra- et intrauterina", darunter auch über einen Fall bei einem Kalb. Mit jedem neuen Autor sozusagen wurde in den darauffolgenden Jahren die Ichthyosis-Literatur reicher an einem neuen Begriff und Namen. Ingman konnte bis zum Jahre 1925 nicht weniger als 27 verschiedene Bezeichnungen aufführen. Einerseits kam in diesen Benennungen schon das Bedürfnis einer graduellen Differenzierung zum Ausdruck, andererseits lassen sie auch schon auf eine gewisse Mannigfaltigkeit in der Erscheinungsform dieser Erkrankung schließen. Zum ersten Male brachte Riecke im Jahre 1900 in seiner grundlegenden Arbeit Klarheit in dieses bereits babylonische Sprachgewirr. Seine Einteilung hat sich bis heute durchgesetzt. Nach ihm unterscheiden wir je nach Grad und Schwere der Erkrankung

3 Gruppen:

I. **Ichthyosis foetalis** (schwerster Grad, befällt vorwiegend unreife Früchte, ist fast immer tödlich).

II. **Ichthyosis congenita larvata** (mildere Fälle, es handelt sich meist um ausgetragene Kinder, die öfter am Leben bleiben.

III. **Ichthyosis congenita tarda** (eine Form der I. c., die erst nach Tagen, Wochen, Monaten bis Jahren anftreten kann).

In jüngster Zeit möchte Siemens, der derzeitig wohl beste Kenner dieses Krankheitsbildes, diese Einteilung dahingehend abgeändert sehen, daß an Stelle von Riecke I und II die Bezeichnung Ichthyosis congenita gravis bezw. mitis geseßt und für Ichthyosis congenita tarda besser Ichthyosis congenita inversa gesagt würde. Dadurch wäre dann der Gegensaß zur Ichthyosis vulgaris durch die Lokalisation zum Ausdruck gebracht und nicht mehr durch das „congenitum", das seine Bedeutung als Kardinalsymptom gänzlich verloren hat, wie es auch schon in der alten Bezeichnung Rieckes im Widerspruch zu dem „tardum" steht. Daneben könne auch der von Brocq eingeführte Name Erythrodermie congénitale ichthyosisforme, der vor allem in der französischen Literatur auch als allgemeiner Titel für Ichthyosis congenita noch heute häufig angewendet wird, beibehalten werden, wenn er lediglich die bei dieser Form der Erkrankung auffälligsten Symptome (Erythem, Blasenbildung, Hyperepidermotrophie, erhöhte Talgsekretion, rasches Wachstum der Haare und Nägel u. a.) ausdrücken will.

Bis zum Jahre 1900 konnte Riecke über 54 Fälle berichten, Ingman bis zum Jahre 1923 über 111 sichere und 34 zweifelhafte und Siemens bis zum Jahre 1929 über 204 Fälle, darunter 83 unsichere. Seither sind in der deutschen Literatur, die auch die wichtigste ausländische umfaßt, 92 neue Fälle, darunter 28 zweifelhafte aufgeführt. Im Anhang sind sie in einer kurzen Übersicht zusammengestellt.

Wenn nun heute noch ein weiterer Fall beschrieben und publiziert werden soll, so geschieht dies im Hinblick darauf, daß es sich doch bei diesem Leiden vor allem, was die klassischen Fälle betrifft, um eine seltene Mißbildung handelt, die die Veröffentlichung jedes neu beobachteten Falles an sich gerechtfertigt erscheinen läßt; außerdem gehen hiebei die Ansichten der Autoren auf verschiedenen Gebieten, besonders, was die aetiologischen und erbbiologischen Fragen anlangt, häufig auseinander, sodaß neues Beweismaterial für die eine oder andere Theorie noch erforderlich erscheint.

Vor Beschreibung des eigenen Falles, sei in folgendem ein allgemeiner Überblick über das Krankheitsbild an sich gegeben und gleichzeitig die heute hauptsächlich geltenden Anschauungen und Forschungsergebnisse berücksichtigt unter besonderer Hervorhebung der schwierigen und noch nicht gänzlich geklärten Probleme.

Allgemeiner Teil.

Die Ichthyosis congenita wird im allgemeinen als eine anlagemäßig bedingte Entwicklungsanomalie der Haut definiert. Klinisch erweist sie sich als eine abnorme Bildung und Anhäufung von Zellen der Hornschicht, die sich in ihrem engen Verband, der nur teilweise durch Einrisse unterbrochen ist, wachstums- und entwicklungshemmend auf die darunter liegenden Organe auswirken.

In ihrer klassischen Form bietet sie ein außerordentlich eindrucksvolles Krankheitsbild. Die Kinder liegen wie in einem kupferroten Hornpanzer, der durch Risse und Furchen in verschieden große Platten geteilt ist, eingezwängt (Alligator-boy) oder Harlekin Foetus der englischen Literatur) fast regungslos da. Alle Gelenke werden infolge der Starre der umgebenden Haut in Beugekontrakturstellung gehalten. Der Mund steht kreisrund offen (fischmaulähnlich) und kann nicht geschlossen werden. Die Augenlider gleichen hornartigen Platten, sind stark ektroponiert. Cilien und Supercilien fehlen, wie meistens auch völlig die Lanugobehaarung. Die Nase ist breitgedrückt, die Nasenlöcher meist sehr verengt. Die Ohren sind der Kopfhaut wie „eingebügelt", die Ohrmuscheln nicht deutlich entwickelt, der Gehörgang meist nur durch Sondierung auffindbar. Die Schleimhäute sind dabei von völlig normaler Beschaffenheit.

Die Beschreibungen solcher Fälle gleichen einander alle in außerordentlichem Maße. (Die Erscheinungen sind so einprägsam, daß analoge Beobachtungen beim Tier sofort als gleiches Leiden erkannt, und dann auch durch mikroskopische Untersuchungen bestätigt wurden. Bisher wurde die Ichthyosis congenita vor allem bei Kälbern, in seltenen Fällen auch bei Pferden beobachtet. In neuester Zeit wurde der erste Fall auch bei einem Hund beschrieben).

Differentialdiagnostische Schwierigkeiten bestehen in solchen typischen Fällen kaum. Es gibt nur ein Krankheitsbild, das vorübergehend die gleichen Erscheinungen machen kann, die fälschlich als Ichthyosis sebacea bezeichnete Seborrhoea sebacea oder Exfoliatio lamellosa neonatorum, wie sie auch bezeichnet wird. Es handelt sich hiebei nach Riecke um die Inkrustierung reichlicher Mengen von Vernix caseosa, nach Siemens einfach um abschuppende Epidermismassen. In den

ersten Lebenstagen ist das Bild, dem einer echten Ichthyosis congenita täuschend ähnlich. Die Haut ist hier wie dort derb, pergamentartig, durch zahlreiche Furchen und Risse aufgeteilt, die sich hier allerdings erst in den folgenden Tagen ausbilden, während sie bei der Ichthyosis congenita meist schon intrauterin entstehen. Die Starrheit der Haut führt auch dabei zu den vorübergehenden Hemmungsmißbildungen an Nase und Ohren, zum Ektropium und Elabium. Nach Abstoßung dieser collodiumartigen Schicht, die sich über Wochen hinziehen kann, in einem Fall (Alpar) sogar 3 Monate angedauert haben soll, tritt völlig normale Haut zutage. Es bleiben keinerlei Residuen zurück und tritt keine Rezidivierung ein.

Nach der herrschenden Meinung, soll eine echte Ichthyosis congenita nicht zur restlosen Ausheilung kommen können. Nun hat aber Siemens vor einigen Jahren einen Fall beobachtet, der die Frage, ob eine völlige Restitutio ad integrum bei Ichthyosiserkrankten möglich ist, sehr berechtigt erscheinen läßt. Er berichtet ungefähr folgendes: „Bei Geburt bestand der typische Hautbefund. Ektropium und Veränderung der Lippen und Ohren fehlten. Nach weniger als $^1/_4$ Jahr war die Haut normal und zeigte auch bei einer Nachuntersuchung mit 18 Jahren, außer einer leichten Rauhigkeit der Ellbogen, keinen krankhaften Befund. Siemens kam zu dem Schluß, daß entweder die Ichthyosis congenita abheilen kann, oder daß sie einem anderen harmlosen Leiden (Exfoliatio lamellosa, Seborrhoea squamosa neonat., Superdesquamatio membranacea) derart ähnlich sehen könne, daß auch dem erfahrenen Arzte die Differentialdiagnose heute noch nicht möglich ist. Eine ganz ähnliche Beobachtung wurde auch schon von Hebra gemacht, der ein Ichthyosiskind beschreibt, das nach Jahren ganz gesunde Haut zeigt. Im übrigen aber ist die Prognose quoad sanationem nach wie vor ungünstig, wenn auch nicht mehr so infaust, wie sie früher hingestellt wurde. Der Grund liegt vor allem darin, daß man in den letzten Jahren gelernt hat, auch leichtere Fälle als zum Bild der Ichthyosis congenita gehörend zu diagnostizieren. In der alten Kasuistik trifft man vor allem die schwersten Grade der Erkrankung an, die fast ausschließlich tödlich verliefen. Der Exitus trat oft schon in den ersten Stunden oder Tagen ein, durchschnittlich ungefähr am 3. Tag. In einem Fall von Orel lebte das Kind 22 Tage. Die Todesursache ist wohl in erster Linie in der Inanition zu suchen, durch die Unmöglichkeit, dem Kinde Nahrung zuzuführen, eventuell kommt auch innere Erstickung durch die

schwer gestörte Hautfunktion in Frage, zumal der Obduktionsbefund in der Mehrzahl der Fälle eine bedeutende Kongestion der inneren Organe, wie bei schwer verbrannten Personen aufweist. Sekundäre Infektion durch die zahlreichen Fissuren kommt als Todesursache allein kaum in Frage, es sei denn, daß es zu einer allgemeinen Sepsis kommt. Hochgradigste Fälle kommen schon tot zur Welt, doch wurde nach Bowen bisher kein Fall beobachtet, der schon zum intrauterinen Absterben geführt hat.

Heutzutage stehen nun im Mittelpunkt des Interesses vor allem die leichteren und leichtesten Fälle, deren Schicksal und ihre differentialdiagnostischen Schwierigkeiten.

Bei diesen Ichthyosis congenita-mitis-Fällen kommt es im Laufe der ersten Woche oder Monats zur Abstoßung der Hornmassen und Rückbildung des Ektropiums, Elabiums, der Ohren- und Nasenmißbildung, alles Veränderungen, deren Entstehung nach allgemeiner Ansicht durch den Druck und Zug der erkrankten Haut zu erklären sind. Allerdings findet man in vielen Fällen auch noch in späteren Jahren, besonders an den Ohren leichte Entwicklungsstörungen. Sie bleiben meist klein, die Ohrmuschel ist nicht so gut durchdifferenziert, meist wulstig und etwas eingerollt. Auch die Kontrakturen der einzelnen Gelenke sind, wenn sie sehr lange bestanden, nicht mehr völlig reversibel, ja sie können sich sogar im Laufe der Zeit noch verschlimmern und die Beweglichkeit in hohem Grade herabsetzen, was sich vor allem, wenn die Fingergelenke befallen sind, und, wenn noch, was häufig ist, sich die Palmarkeratose verstärkt, auf die Berufsfähigkeit sehr unsgünstig auswirkt, daß es bis zur Invalidität kommen kann. Eine stärkere Rhagadenbildung genügt schon in manchen Fällen, die Arbeitsfähigkeit erheblich zu beeinträchtigen. Die Erkrankung verläuft in den typischen Fällen in Schüben, die bald in leichtere, bald in schwerer Form auftreten, auch verschieden lang andauern und den ganzen Körper befallen.

Siemens hat nun, nachdem schon Riecke erkannt hatte, daß sich II und III lokalisieren können neuerdings einwandfreie Fälle beobachtet, die mit universeller Hyperkeratose begannen, dann aber streckenweise zur Ausheilung kamen. Er bezeichnete sie als Ichthyosis congenita partim sanata (oder sanescens). Sie verdienen heute besonders Beachtung und haben vor allem große differentialdiagnostische Bedeutung. Bisher wurden sie häufig, wenn sie noch dazu erst in späteren Jahren zur Beobachtung kamen, mit Ichthyosis vulgaris verwechselt.

Es ist das Verdienst Siemens, diese Form der Ichthyosis congenita eingehend studiert und in ihren charakteristischen Symptomen genau umrissen und dadurch von der Ichthyosis vulgaris scharf getrennt zu haben, mit der sie ja auch in ätiologischer und histologischer Hinsicht keineswegs identisch ist.

Zum Unterschied von der vulgaris sind hier ausschließlich die Beugeseiten befallen, die untere Gesichtshälfte ist frei, ebenso gewisse Teile des Rumpfes, so die Brust oberhalb der Mammillen, die obersten Rückenpartien, die Glutäen, die Genitalien. Andererseits ist der Hals, besonders in der Region der Halskette oberhalb der Clavicula stärker beteiligt, der behaarte Kopf, die Gegend der Achselhöhle, hier oft Höhepunkt des Verhornungsprozesses, die vordere Schweißrinne, auch die Nabelgegend, wie sich überhaupt der ganze Prozeß vorwiegend ventral abspielt. Daher auch die Bezeichnung Ichthyosis inversa. Ein charakteristisches Symptom ist auch die Mitbeteiligung des äußeren Gehörganges. Es findet dort eine stärkere lamellöse Schuppung statt, die zur Verschlechterung des Gehörs führt und Patienten häufig veranlaßt, den Ohrenarzt aufzusuchen. Oft kann man mit der Pinzette einen vollständigen häutigen Abguß des Gehörganges entfernen. Die Nägel zeigen oft verstärkte Krümmung in der Längsrichtung (uhrglasartig) häufig mit leichter Knickung in der Gegend des oberen Lunularandes. Die Finger laufen öfter spindelförmig zu. Diese Veränderungen erklärt Siemens auch rein mechanisch, die gleichen Veränderungen fände man bei Verletzungen, die mit größeren Hautdefekten einhergehen und durch die dauernde Spannung den darunter liegenden Knochen atrophisch werden lassen. Die Palmar- und Plantarflächen können wie bei Ichthyosis vulgaris vermehrte Felderung aufweisen. Eine Keratosis follicularis wird nie in diesen Fällen vorgefunden. Die Schweißbildung ist nicht wesentlich beeinflußt, öfter etwas gesteigert, bei der Ichthyosis vulgaris dagegen häufig vermindert. Typisch ist vor allem, wie schon oben beschrieben, der starke Wechsel in der Intensität zu verschiedenen Zeiten.

Es liegt nun nahe, die Frage aufzuwerfen, ob die Ichthyosis congenita nicht schon von Geburt an partiell auftreten könne. Einwandfreie Fälle wurden in dieser Richtung in der älteren Kasuistik nicht beobachtet. Viele Beschreibungen neu beobachteter Fälle geben nur ein Bild von dem augenblicklichen Befund und lassen nicht ersehen, welche Form die Erkrankung zu Anfang aufwies, besonders, ob sie schon von Geburt an in gleicher Ausdehnung bestand. Butterworth glaubt in letzter

Zeit bei Geschwistern Fälle von angeborener „circumscribed type der Erythrodermie ichth. cong." beobachtet zu haben (s. Kasuistik). Bei später Befallenen scheint man aber doch heute mit einiger Sicherheit schon a primo lokalisiert auftretende Ichthyosis annehmen zu dürfen. Daß solche Fälle, die der beiden einst klassischem Symptome der Generalisation und des Angeborenseins entbehren, erhebliche diagnostische Schwierigkeiten machen, ist klar. Hieher gehören alle die als Ichthyosis paratypiques und als formes frustes (Rille) bezeichneten Fälle, die von vielen Autoren, vor allem auch von Bruhns, als Übergangsformen zur Ichthyosis vulgaris gedeutet werden. Doch führt auch hier eine eingehende Anamnese und die genaue Beobachtung der Lokalisation, wie sie uns Siemens gelehrt hat, noch am ehensten zum Ziele.

Häufig findet sich unter diesen Fällen die von vielen Autoren als Erythrodermie ichthyosiforme congénitale bezeichnete Form der Ichthyosis congenita. Zu ihrem klassischen Bilde gehören vor allem eine stärkere Rötung, Blasenbildung, eventuell Acanthosis, beschleunigtes Wachstum der Haare und Nägel, doch kann das eine oder andere Symptom fehlen oder sich im Laufe der Zeit zurückbilden. So wird die Rötung angeblich bei Säuglingen am häufigsten gefunden und blaßt allmählich immer mehr ab. Ebenso ist die Blasenbildung öfter ein passagerer Zustand. Brocq erwägt die Möglichkeit, diese Dermatose in 2 Formen zu zerlegen, von denen die eine mit, die andere ohne Blasenbildung einhergeht. Doch findet man nach anderen Autoren (Sellenew, Siemens) auch bei der Ichth. cong. im engeren Sinne besonders bei der tardiven Form in 42,5% der Fälle Blasenbildung. Es besteht auch sonst in aetiologischer, wie histologischer Hinsicht soviel Übereinstimmigkeit beider Krankheitsbilder, daß eine Trennung nicht möglich ist. Die Erythrod. ichth. cong. tritt häufig erst im späteren Lebensalter auf und hat Neigung, sich zu lokalisieren, auch eventuell schon partiell aufzutreten; alles Eigenschaften, die sie mit der Ichth. cong. tarda oder inversa bestens in Einklang bringen lassen.

Eine bisher noch nicht beschriebene Variation in der Erscheinungsform einer angeblichen Erythrod. ichth. cong. veröffentlicht Szathmary. Es handelt sich um ein 10jähriges Mädchen, bei dem mit 3 Jahren die ersten Krankheitssymptome in Form konzentrischer hyperämischer Ringe auftraten, die vom Zentrum aus sich radiär ausbreiteten. Die befallenen Haut-

stellen sind trocken bis rauh, schuppend, ichthyosisartig. Von 4 Geschwistern war eines ähnlich erkrankt.

Eine analoge Beobachtung konnte er bei einem 40jährigen Manne machen, bei dem das Leiden erst seit 4 bis 6 Wochen bestand und der ebenfalls über den ganzen Körper verstreut konzentrische, hyperämische, teilweise schuppende Ringe aufwies. Über die genauere Lokalisation ist in beiden Fällen nichts angegeben worden. Differentialdiagnostisch käme vielleicht ein annuläres Erythem, wie es bei Lu. und Tb. manchmal angetroffen wird, eine annnuläre Psoriasis, eine Pityriasis in Frage. Die knappen Angaben machen aber eine sichere Beurteilung unmöglich. Der 2. Fall ist durch sein sehr spätes Auftreten an und für sich fragwürdig. (Beide Fälle sind kurz in der Kasuistik aufgeführt).

Es sind in neuerer Zeit häufig solche atypischen und unklaren Fälle zur Beobachtung gekommen. Hieher gehört auch der schon früher öfter veröffentlichte Fall von Gottron einer asymmetrischen progressiven Erythrokeratodermie, von dem heute noch nicht feststeht, ob er in das Gebiet der Ichth. cong. gerechnet werden darf oder nicht.

Diese lokalisierten kongenitalen Hyperkeratosen bieten also in ihrer Differentialdiagnose, wie besonders auch in ihrer Aetiologie noch ein recht schwieriges Kapitel.

Lenglet stellt 10 verschiedene Grundtypen der „congenitalen Dyskeratosen" auf, die ihrerseits wieder mannigfaltige Unterarten und Übergangsformen aufweisen sollen.

Die wichtigsten hier in Frage kommenden seien kurz angeführt: So z. B. das Keratoma plant. et palm. heredit. Es ist als Teilsymptom öfter bei der Ichthyosis congenita, vor allem der tardiven Form beschrieben und gewinnt dabei sogar noch differentialdiagnostische Bedeutung gegenüber der Ichth. vulg., bei welcher die Palmae und Plantae äußerst selten befallen sind, heute aber allgemein als eine idiotypische Dermatose angesehen wird, wenn auch Oppenheim andererseits betont, daß er noch keinen Fall von Keratoma plant et. palm. gesehen habe, bei dem nicht zumindest an den Ellbogenstreckseiten, Zeichen von Ichthyosis vorhanden waren. Siemens hat nun bei dieser Erkrankung einen vollkommen regelmäßigen dominanten Erbgang nachgewiesen und sie dadurch streng von der Ichth, cong. getrennt.

Ähnlich liegt der Fall bei der Keratosis pilaris, die fast regelmäßig bei der Ichth. vulg. anzutreffen ist, sogar dort ein

wichtiges Unterscheidungsmerkmal zur congenita darstellt, aber auch als Leiden sui generis besteht und anerkannt wird.

Die Frage, inwieweit therapeutische Maßnahmen sich irgendwie ändernd auf das Erscheinungsbild der Ichth. cong. auswirken können, wird von den meisten Autoren bei kritischer Betrachtung dahingehend beantwortet, daß der Einfluß der Behandlung nur ein sehr geringer sei.

Es ist möglich, bei hartnäckigen Fällen den Befallenen durch einfache Salbenbehandlung — wobei es häufig mehr auf die Fettwirkung, als auf die spezifischen Zusätze ankommt — und richtig angewandte Bädertherapie Linderung zu verschaffen. Sehr angenehm werden von den meisten Kranken Schwitzpackungen empfunden. Riecke hat schon die Schweißbildung hier als einen selbstheilerischen Vorgang erkannt und geschildert. Es kann auch allgemein beobachtet werden, daß sich das Leiden im Sommer bessert und bei kühler Witterung wieder Verschlechterung eintritt. Von anderer Seite sind gute Erfolge durch Röntgenbestrahlung erzielt worden. Auch die Behandlung mit den verschiedensten Vitaminen soll sich günstig ausgewirkt haben, doch handelt es sich dabei bis jetzt nur um Einzelfälle, die noch durch häufigere Beobachtungen des Beweises bedürfen.

Ein wichtiges und hier noch viel umstrittenes Kapitel zur Klarlegung des Krankheitsbildes ist die Aetiologie. Genaue familienanamnestische Erhebungen in den einzelnen Fällen sind dabei, wenn sie auch nicht allein zum Ziele führen, von großer Bedeutung. In einer großen Zahl von Fällen sind diesbezügliche Angaben in der Literatur aber auch heute noch sehr spärlich vorhanden. Die früher angenommenen Ursachen, wie ungesunde Lebensweise der Mutter während der Gravidität, die Menge des Fruchtwassers, auch die Lues, spielen heute keine Rolle mehr. Auch inkretorische Störungen als einziges Entstehungsmoment sind fragwürdig.

Von Thibièrge und Fournier wurde zuerst unser Augenmerk auf die erbbiologische Frage gelenkt. Sie legten besonderen Wert auf die Beobachtung der gehäuften Consanguinität der Eltern bei ichthyotischen Kindern. Adrian konnte in 12%, Ingman in 8,4%, Orel in 16 von 150, Siemens in 29 von 204 Fällen Blutsverwandschaft nachweisen. Siemens hat heute den Erbgang des Ichth. cong. eingehend erforscht und auf Grund seiner erbbiologischen Analyse nicht nur die Ichth. vulg. streng von der Ichth. cong. getrennt, sondern auch

die Beziehungen der einzelnen Untergliederungen der Ichth. cong. zueinander geregelt.

Die Ichth. cong. ist seither als Erbleiden allgemein anerkannt. Das gehäufte Auftreten bei Geschwistern und der auffallend häufige Nachweis der Consanguinität der Eltern sprechen für eine rezessive Vererbung. Eine direkte Vererbung wurde bis jetzt in keinem Fall beobachtet. Die rezessive Erbbedingtheit ist auch nur für die Ichth. cong. mitis (II. Form nach Riecke) exakt nachgewiesen. Bei der I. und III. Form ist die geschwisterliche Häufung so gering, daß sie vorläufig nicht mehr als eine gewisse Wahrscheinlichkeit für den rezessiven Erbmodus gibt. Siemens ist der Ansicht, daß bei der Ichth. cong. von reiner rezessiver Vererbung gar nicht die Rede sein kann. Es sind wahrscheinlich auch bei homozygot Behafteten noch andere Erb- oder Umweltfaktoren zur Manifestierung nötig. Vielleicht spielen hiebei die oft angeführten endokrinen Störungen eine Rolle. Häufiges Auftreten anderer Mißbildungen, oder auch Geisteskrankheiten in den Familien von Congenitalichthyotikern, wie von manchen Autoren behauptet wird, hat sich bei genauer Durchsicht der Kasuistik bisher nicht erwiesen. In den beobachteten Fällen handelt es sich wohl um reine Zufälligkeiten, wie sie bei einem größeren Krankenmaterial nicht auszuschließen sind. Nur in ganz seltenen Fällen wurde dabei auch einmal eine Ichth. vulg. in der Familie eines an Ichth. cong. Erkrankten vorgefunden. Die Ichth. vulg. weist in der Mehrzahl der Fälle einen unregelmäßigen (mit Überspringen einzelner Generationen) dominanten Erbgang auf. Nur ausnahmsweise kann sie auch einmal rezessiv vererbt werden. Orel stellt in einer Reihe von Fällen eine geschlechtsgebundene rezessive Vererbung fest.

Ichthyosis congenita und Ichtyosis vulgaris sind also auch in aetiologisch-erbbiologischer Hinsicht einander nicht gleichzustellen. Siemens tritt sogar dafür ein, die einzelnen Stufen der Ichth. cong. in dieser Beziehung zu trennen. Er geht dabei von der Beobachtung aus, daß die Geschwisterfälle fast ausschließlich der gleichen Erkrankungsform angehören. Eine Kombination von Riecke I und II oder I und III soll überhaupt noch nicht von II und III in einigen Fällen vorgefunden worden sein. Ingman hebt in seiner Arbeit allerdings hervor, daß eine Abstufung der Hautmißbildung öfter zu konstatieren sei. Er führt dazu Beispiele in 7 Familien auf, darunter auch Fälle, in denen Grad I und II unter Geschwistern vorgekommen sein sollen.

Neben der Aetiologie ist zur einwandfreien Definition eines Krankheitsbegriffes der pathologisch-histologische Untersuchungsbefund von Bedeutung. Hierin stimmen nun die meisten Autoren in ihren Ergebnissen in der Hanptsache überein. Der Hauptsitz der Erkrankung ist die Epidermis. In allen Fällen findet man eine enorme Hyperplasie des Stratum corneum, das stellenweise kernhaltige Zellen führt, eine mangelhafte Entwicklung des Stratum granulosum, manches Mal das Fehlen eines typischen Stratum lucidum. Die Keratohyalinschicht ist häufig nicht sichtbar, in anderen Fällen wieder normal vorhanden, das Rete Malpighi öfter verschmälert. Ingman, der eingehende histologische Untersuchungen anstellte, fand in den Epidermisschichten reichlich Fettzellen eingelagert, sodaß er zu dem Schlusse kommt, daß die Verhornung hier von der Norm abweiche und deshalb ebensogut als Parakeratose, wie als Hyperkeratose bezeichnet werden könnte. Die Cutis ist im großen und ganzen an dem Prozeß wenig beteiligt. Die Papillen sind einmal verlängert, manchmal auch abgeflacht, die Gefäße in ihnen häufig erweitert, und stärker gefüllt. Ingman konnte aber in keinem Fall Veränderungen finden, die auf einen entzündlichen Zustand zurückzuführen wären, wie es Riecke annahm.

Die Schweißdrüsenentwicklung ist normal, sie werden beim Neugeborenen an und für sich reichlicher angetroffen. Die Zahl der Talgdrüsen wird als vermindert oder vermehrt erwähnt. Die Haare und Follikel sind vielfach atrophiert, die Verhornung erstreckt sich zum Teil bis tief in die Wurzelscheide. Auffallend ist nach Riecke das Verhalten der Haare in den Furchen. Man findet sie immer so gelagert, daß sie gegen die, die Furchen begrenzenden Hornschilder ziehen. In der Furche selbst durchbricht kein Haar die Oberfläche. Die Starrheit der Oberfläche dürfte also zu einem Zeitpunkt des Embryonallebens aufgetreten sein, an dem die Haaranlage dieser Stellen schon völlig entwickelt war. Dies entspräche am besten dem 3.—4. Embryonalmonat, was auch K y b e r zuerst annahm. Nach Ingman scheint sich im Stratum corneum während des 4.—5. Foetalmonats ein parakeratotischer Verhornungsprozeß abzuspielen, dem später erst die hyperkeratotische Verhornungsphase folgt.

Die Furchen und Fissuren sind teilweise von einer dünnen Epithelschicht bedeckt, ein Zeichen, daß sie schon intrauterin entstanden sind. Die erst nach der Geburt auftretenden Risse reichen oft tief bis in das Corium und zeigen häufig sekundäre entzündliche Erscheinungen.

Pathologische Befunde an anderen Organen bleiben innerhalb der Grenze des Zufälligen. Am häufigsten wurden noch Veränderungen des Schilddrüsengewebes gefunden, die z. T. auf eine Über-, z. T. auf eine Unterfunktion schließen ließen. Auch klinisch kann an den Innenorganen in der größten Zahl der Fälle keine krankhaften Veränderungen nachgewiesen werden, vor allem solche nicht, die in engerem Zusammenhang mit den Hauterscheinungen stehen könnten.

Die von Siemens in einer Reihe von Fällen systematisch durchgeführten Grundumsatzbestimmungen ergaben normale Resultate. Genaue analytische Blut- und Serumuntersuchungen zeigen nichts Besonderes. Einige Autoren erwähnen eine relative Lymphocytose. In den aufgeführten Fällen handelt es sich aber durchwegs um Säuglinge, bei welchen eben Lymphocytenzahlen um 60 und Polynukleäre um 30 durchaus der Norm entsprechen.

Nach dieser generellen Übersicht folgt nun die Beschreibung eines selbst beobachteten Falles.

Spezieller Teil.

Krankheitsgeschichte:

Rudolf Sch. kommt 3 Stunden nach der Geburt zur Aufnahme. Er ist das 2. Kind von phaenotypisch gesunden Eltern, das 1. Kind, auch ein Knabe, starb am 3. Lebenstag in einer hiesigen Kinderklinik. Nach Aussagen der Eltern soll es die gleiche Hautveränderung — nur in noch stärkerem Maße — aufgewiesen haben. Die damals gestellte Diagnose lautet auf: Schwerste Dermatitis. Nach dem Krankenbefund handelt es sich um ein rechtzeitig geborenes, kleines untergewichtiges (2500 Gr.) Kind. Die Beschreibung der Hautveränderung entspricht der einer Ichthyosis congenita. An den Innenorganen wurde kein krankhafter Befund festgestellt. Das Kind starb am 3.—4. Lebenstag. Die Sektion zeigte nichts Besonderes. Die Familienanamnese ergibt, daß die Eltern blutsverwandt sind und zwar handelt es sich um eine Vetternehe 2. Grades. Beide Eltern sind angeblich nie ernstlich krank, nie von irgendwelchen Hautleiden befallen gewesen, zeigen keine Symptome einer inkretorischen Erkrankung, sind frei von venerischer Infektion. Der Vater stammt aus einer erbgesunden, kinder-

reichen Familie. In der Ascendens mütterlicherseits findet man Fälle von leichtem Basedow, geringen Schwachsinnsgraden, Mißbildung der Ohren, Hüftgelenksluxation (siehe Stammbaum Seite 21).

Die Schwangerschaft verlief völlig normal und ohne besondere Beschwerden, wie auch beim 1. Kind. Beide Kinder kamen zum errechneten Termin zur Welt. Die Geburt ging komplikationslos vonstatten. Fruchtwassermenge und Beschaffenheit, sowie Placenta und Eihäute, seien völlig normal gewesen. Die Haut zeigte von Geburt an die krankhafte Veränderung und zwar schon durch tiefe Furchen und Risse aufgeteilt. Das Kind wurde vom zugezogenen Arzt sofort wegen Ichthyosis in unsere Klinik eingewiesen.

Befund:

Das Kind ist ein ausgetragener mittelkräftiger Knabe in ausreichender Fülle. Das Sensorium ist frei, die Stimme ist schwach und kläglich. Das Körpergewicht beträgt 3140 Gr. Von der Längenmessung wird zuerst wegen der starken Kontrakturen Abstand genommen. Nach 4 Wochen mißt es 51,5 cm, in Wirklichkeit wahrscheinlich etwas mehr, da immer noch die Beugehaltung nicht ganz ausgeglichen werden kann. Das Kind liegt bewegungslos da. Der ganze Körper ist wie eingehüllt in einen derben, kupferfarbenen Sack aus spröder pergamentartiger, glänzender Haut, die teilweise zu weit, teilweise zu eng erscheint und dann wie ein Panzer den Körper einschnürt. Tiefe Risse und Furchen, auf deren Grund das hochrote Corium frei zutage liegt, teilen die ganze Oberfläche in mannigfaltige, verschieden große Felder ein. An den Gelenkbeugen scheinen die Fissuren zahlreicher zu sein und ventral überhaupt stärker als dorsal aufzutreten. Die Einrisse sind ziemlich scharfkantig, wie auch die ganze Haut auffallend derb ist und beim Darüberstreichen leicht knistert.

Die Augen sind schlitzförmig. Ober- und Unterlid stark ektroponiert. Der Mund steht kreisrund offen und kann infolge der starken Hautspannung weder weiter geöffnet, noch geschlossen werden. Die Lippen sind wulstig und nach innen gekrempelt. Die Nase ist klein und plattgedrückt, die Nasenöffnungen jedoch beiderseits durchgängig. Die Ohrmuscheln scheinen wie in die Kopfhaut eingepreßt und sind nur als feine Wülste zu tasten. Die Gehörgänge sind kaum sichtbar und nur mit der Sonde aufzufinden. Haare jeglicher Art fehlen,

so auch die Augenbrauen und Wimpern. Die Nägel sind kurz und in der Längsrichtung gekrümmt. Die Arme sind vor allem im Ellbogengelenk, die Hände im Handgelenk und die Finger in den Phalangealgelenken stark gebeugt und stehen in Zwangsstellung. An den Füßen dadurch Annäherung der 1. und 5. Zehe.

Die Schleimhäute sind nicht befallen. Die Zunge ist gut beweglich, nicht verdickt, der Rachen ist nicht entzündlich gerötet. Harter und weicher Gaumen sind normal ausgebildet.

Außer dieser Hautveränderung fallen am Körper keine Mißbildungen auf.

Der Brustkorb ist starr und wenig ausdehnungsfähig. An den Innenorganen kann kein krankhafter Befund erhoben werden. Die Herztöne sind rein, die Aktion regelmäßig. Über beiden Lungen ist reines Vesikuläratmen hörbar.

Leber und Milz sind nicht fühlbar vergrößert. Die Hoden sind descendiert, Genitale sonst o. B. Der Nabelschnurrest steht, zeigt völlig normales Aussehen.

Die Knochen sind fest. Die Fontanelle ist $1^1/_2$ Querfinger groß und von normaler Spannung.

Es sind keine vergrößerten Lymphdrüsen tastbar.

Auch von Seiten des Nervensystems keine pathologischen Besonderheiten.

Therapie und Verlauf.

Das Kind erhält als Nahrung kleine Mengen Muttermilch in häufigen Mahlzeiten. Nach Bedarf in den ersten Wochen Coffeintropfen. Die Lokalbehandlung besteht in Kleiebädern, indifferenten Öl- und Salbeneinschmierungen. Das Krankheitsbild macht durch die stark behinderten Atmungsmöglichkeiten (sowohl Lungen- wie Hautatmung) einen äußerst lebensbedrohlichen Eindruck. Die Körperwärme betrug kurz nach der Aufnahme 33,4° C. In den nächsten Tagen immer um 40°. Mit dem Tiefstand der Gewichtskurve bei 2880 Gr. am 4. Tag stellt sich die Temperatur, bis auf vorübergehende leichtere Schwankungen, die wohl als Reaktion auf sekundäre entzündliche Vorgänge in der Haut zurückzuführen sind, auf die Norm ein. Die Risse und Furchen nehmen in den ersten Tagen an Zahl und Ausdehnung noch zu. Das Kind trinkt vom ersten Tag an von selbst. Die Stimme wird allmählich kräftiger, die Haut löst sich in größeren Fetzen ab, stellenweise liegt das Corium bloß. Besonders am Bauch treten nässende Stellen auf. Nach ca. 10 Tagen ist die erkrankte Hautoberfläche fast

völlig abgestoßen und makroskopisch normal aussehende Epidermis kommt darunter stellenweise zum Vorschein. Im Verlaufe der nächsten 2 Wochen treten schlaffe Blasen am behaarten Kopf und Rücken auf, besonders an Stellen, die größerer Reibung und Druck ausgesetzt sind. Die Furchen und Risse sind zum größten Teil abgeheilt. Die Augenbindehäute sind stark gerötet und geschwollen und sondern eitriges Sekret ab.

Zwischendurch treten immer wieder sekundäre entzündliche Erscheinungen, teilweise mit kleinen Geschwürsbildungen einhergehend, an verschiedenen Hautstellen auf. Erwähnenswert ist auch ein unangenehmer, leicht foetider Geruch, der von dem Kinde ausgeht und wahrscheinlich mit diesen entzündlichen Vorgängen im Zusammenhang steht. Nach ungefähr 4—5 Wochen hat sich die allgemeine Starre ziemlich gelöst. Augen und Mund können geschlossen werden, die Ohrmuscheln haben sich entfaltet, die Helix ist auffallend breit, im ganzen ist das Ohr nicht ganz so fein herausmodelliert. Das Kind äußert jetzt auch einen ganz normalen Bewegungsdrang. Die Beine können im Kniegelenk aktiv und passiv schon weitgehendst durchgestreckt werden. Die Bewegungsmöglichkeit der Arme ist in den Ellbogengelenken noch etwas mehr eingeschränkt. Am stärksten werden noch die beiden Kleinfinger in Kontrakturstellung gehalten. Die Muskulatur, besonders der Extremitäten, ist immer noch recht unterentwickelt. Die Haut zeigt, vor allem am Kopf und im Gesicht eine vermehrte Talgabsonderung, die Gehörgänge eine stärkere lamellöse Schuppung. Auffallend ist die krallenartige Form der Nägel, die auch in der Längsrichtung gekrümmt und deutlich gerillt sind, kein wesentlich beschleunigtes Wachstum zeigen, aber leicht brüchig werden.

Nach ca. 7 Wochen bietet der Zustand der Erkrankung ungefähr folgendes Bild: Es besteht eine stärkere Schuppung, besonders am Bauch oberhalb des Nabels, an der Dorsalseite der Oberarme, vor allem der Schultergegend. Die Haut am Rücken ist lediglich etwas gerötet, glänzend, spröde, macht sonst einen fast normalen Eindruck. Am besten hat sich die Haut des Gesichtes regeneriert, hier würde man die Ichthyosis nicht mehr ohne weiteres erkennen können, da sich ja auch alle die Mißbildungen an Nase, Ohren, Augen, Mund zurückgebildet haben. Hände und Füße befinden sich immer noch in deutlicher Zwangsstellung etwas nach innen gekrallt. Die allgemeine Körper- und auch Kopfbehaarung ist sehr spärlich, die Unterlider sind noch ohne Cilien.

Die Urinuntersuchung ergibt im Sediment mäßig Leukocyten und Epithelien, Proben auf Eiweiß, Zucker, Urobilinogen sind negativ. Die Reaktion ist sauer, die Stühle sind von normaler Beschaffenheit.

Das Blutbild zeigt Erythrocytenwerte von 3690000 Hb. 68% (Sahli) Färbe-Index 0,94. Leukocyten 7900; im Ausstrich eine mäßige Anisocytose, Basophile 0,5, Eosinophile 5, Jugendliche 2,5, Stabkernige 3,5, Segmentkernige 33, Lymphocyten 44,5, Monocyten 11,0, darunter 5,5 Übergangsformen.

Gedeihen und Allgemeinzustand befriedigen im großen und ganzen. Das Kind ist immer etwas unruhig und schreit sehr viel. Seine geistige Entwicklung scheint dem Alter entsprechend, es verfolgt ganz ordentlich mit den Augen, doch hat es bis jetzt noch nicht gelächelt.

Im weiteren Verlauf konnten keine nennenswerten besonderen Beobachtungen gemacht werden. Durchschnittlich traten alle 2—3 Wochen neue Schübe verstärkter Desquamation auf.

Am 84. Lebenstag erfolgt die Entlassung aus der Klinik. Die Gewichtszunahme betrug im ganzen 890 Gr. Der Hautbefund, der immer noch als universell anzusprechen ist, hat sich im Vergleich zum oben beschriebenen nicht wesentlich verändert. Außer einer vorübergehend etwas stärkeren Schuppung oder Rötung einzelner Körperpartien scheint im allgemeinen die Erkrankung auf einen stationären Zustand angelangt zu sein. Man hat auch den Eindruck, daß eine gewisse leichte, aber doch auffallende Zwangshaltung einzelner Gelenke nicht mehr völlig reversibel ist.

Spätere Beobachtungen, die letzte $^1/_4$ Jahr nach der Entlassung boten im großen und ganzen das gleiche Erscheinungsbild. Die Gesichtshaut ist ziemlich normal, ebenso die Haut am Rücken, am stärksten ist die untere Bauchhälfte befallen, die Beugeseite der Arme und die ganze untere Extremität. Die Haut ist in diesen Bezirken sehr spröde, gerötet, glänzend, z. T. gespannt, z. T. fein gefältelt, hie und da mehr oder weniger schuppend. Die Intensität von Schuppung, Rötung, Rigidität unterliegt zeitlichen leichten Schwankungen. Es besteht außerdem fast immer eine stärkere Seborrhoe des behaarten Kopfes. Kopfhaare, Augenbrauen und Wimpern haben sich unterdessen auch normal entwickelt.

Kurz zusammengefaßt: Ein ausgetragenes Kind, weist von Geburt an eine über die ganze Körperoberfläche ausgedehnte Mißbildung der Haut auf, die in einer auffallen-

den Starre und fast lederartigen Beschaffenheit panzerartig Rumpf und Gliedmassen umschnürt. Durch tiefe Risse und Furchen, die besonders zahlreich auf den Beugeseiten anzutreffen sind, ist die Oberfläche in verschieden große, mannigfaltige Felder aufgeteilt, gleich dem Hornpanzer eines Reptils. Außerdem weist das Kind Hemmungsmißbildungen der Ohren und Nase auf, Ektropium der Lider, fischmaulähnliche Konfiguration des Mundes, ausgesprochene Beugekontraktur der Gelenke. Innerhalb von 2—3 Wochen erfolgt die erste vollständige Abstoßung der erkrankten Epidermis. In Schüben trat im weiteren Verlaufe immer wieder krankhaft veränderte Haut auf, zeitweise Rötung und stellenweise auch einmal Blasenbildung. Die allgemeine Körperbehaarung ist anfangs sehr spärlich, später normal. Die Kopfhaut zeigt eine stärkere Seborrhoe, die Fingernägel sind uhrglasartig gewölbt und stärker in der Längsrichtung gerillt. Auffällig ist auch der Foetor, der von dem Kinde ausgeht.

Vergleicht man dieses Krankheitsbild mit dem im ersten Teil aufgeführten Erkrankungsformen, so wird man diesen Fall in die Gruppe der Ichthyosis congenita mitis oder Riecke II einreihen müssen. Sonstige differentialdiagnostische Erwägungen erübrigen sich bei der Eindeutigkeit dieses Krankheitsbildes. Eine scharfe Trennung von der Erythrodermie ichthyosiforme, mit der auch unser Fall einige, zwar nur temporär in Erscheinung tretende Symptome gemeinsam hat, ist wie schon oben erörtert, nicht nötig. Außer den charakteristischen Hautveränderungen konnte an anderen Organen kein krankhafter Befund nachgewiesen werden. Die geistige Entwicklung, soweit sie sich bis jetzt beurteilen läßt, scheint der Norm zu entsprechen.

Aetiologisch spielt wohl auch in diesem Falle die elterliche Blutsverwandschaft eine Rolle. Außerdem findet man in der mütterlichen Ahnenreihe zahlreiche degenerative Stigmata, denen gerade im Zusammenhang mit der Consanguinität doch vielleicht eine ursächliche Bedeutung zukommen mag zumal sie ja auch auffallenderweise in den meisten Fällen am äußeren Keimblatt in Erscheinung treten, wenn man auch keine direkte Verbindung zwischen ihnen und dieser Mißbildung herstellen kann.

Ichthyotische Hauterscheinungen sind in der Aszendenz nicht beobachtet worden. Das einzige Geschwisterchen unseres Probanden, auch ein Knabe, starb am 3. Lebenstag an einer Ichthyosis congenita. Es war ein angeblich ausgetragenes Kind, seinem Gewicht (2500 Gr.) nach stand es allerdings an

der Grenze der Frühgeburt. Nach Aussagen der Eltern sei es stärker von der Mißbildung wie das 2. Kind befallen gewesen. Es läßt sich aber trotz alldem auch nach Einsicht der alten Krankengeschichte nicht mit Sicherheit feststellen, ob es sich um eine Ichthyosis congenita gravis (Riecke I) oder wie beim 2. Kind um eine Ichthyosis, congenita mitis (Riecke II) gehandelt hat, obwohl man fast geneigt wäre, das erstere anzunehmen.

Therapeutisch haben sich in unserem Falle indifferente Salben- und Ölbehandlung neben Kleiebädern als ganz günstig erwiesen. Die Aussichten auf Heilung sind nach wie vor recht zweifelhaft. Der Prozeß hat sich bisher doch in der Hauptsache generell abgespielt, wenn man auch eine gewisse Bevorzugung einzelner Körperpartien nicht bestreiten kann. Es besteht aber immerhin wenigstens die Möglichkeit einer partiellen Ausheilung. Inwieweit das Befallensein der Hände, besonders der Palmae, und die sekundäre Mitbeteiligung der Fingergelenke sich auf die Berufs- und allgemeine Arbeitsfähigkeit einmal auswirken werden, läßt sich heute noch nicht beurteilen.

Anschließend nur als Überblick eine reihenfolgemäßige Aufführung der seit der letzten größeren Zusammenfassung von Siemens im Jahre 1929 weiter zur Beobachtung gekommenen und in der deutschen dermatologischen Literatur referierten Fälle, ohne kritische Stellungnahme, zumal dazu in den einzelnen Fällen auch die Angaben zu knapp wären.

Stammbaumtafel des an Ichthyosis congenita mitis erkrankten Kindes Rudolf Sch.

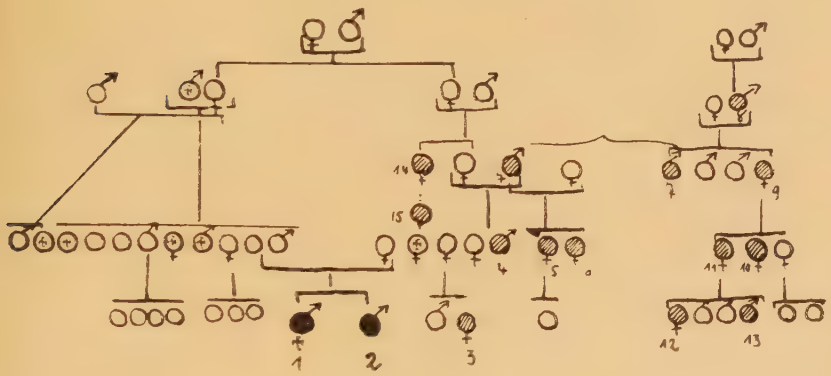

Es handelt sich um eine Blutsverwandschaft bei Vetternehe 2. Grades (Großmutter väterlicherseits und Urgroßmutter mütterlicherseits waren Geschwister).

1. Bruder des Probanden: starb mit 3 Tagen an Ichth. cong.
2. Proband an Ichth. cong. mitis erkrankt.
3. Base mütterlicherseits: Fehlen der rechten Ohrmuschel von Geburt an; Hörfähigkeit nicht beeinträchtigt.
4. Onkel mütterlicherseits: Angeblich nach einer schweren Diphtherie mit 5—6 Jahren geistig zurückgeblieben.
5. Stieftante mütterlicherseits: Hat leichte Basedowsymptome.
6. Stieftante mütterlicherseits: Rechtsseitige Hüftgelenksluxation.
7. Großvater mütterlicherseits: Seit dem 22. Lebensjahr bei Aufregungen Zittern der Hände.
8. Urgroßvater mütterlicherseits: In jungen Jahren viel getrunken.

9. Großtante mütterlicherseits ist etwas debil.
10. Eine Tochter von ihr: Ist imbezill (entmündigt) angeblich auf traumatische Ursache zurückzuführen.
11. Eine 2. Tochter leidet an hysterischen Anfällen.
12. Ein Kind dieser Tochter zeigte langsame geistige Entwicklung.
13. Ein anderes ihrer Kinder ist geistig dement und epileptisch (versatiler Imbeziller) zweifellos nach Angabe des Fürsorgearztes nach Meningitis aufgetreten.
14. Großtante mütterlicherseits war in den letzten Wochen vor ihrem Tod (mit 63 Jahren gestorben) geistig durcheinander.
15. Ihre Tochter (53 Jahre) leidet seit mehreren Monaten an heftigen Kopfschmerzen, die sie ganz benommen machen. Ihre 10 Kinder sind gesund.

In der Ahnen- und Geschwisterreihe väterlicherseits sind keinerlei Erbleiden vorgekommen.

Schlußwort.

Aus der allgemeinen Betrachtung und der angefügten Kasuistik geht hervor, daß die Ichthyosis congenita in ihrer eindrucksvollen klassischen Form nach wie vor ein sehr seltenes Krankheitsbild ist, lavierte, leichte und circumscripte Fälle anscheinend häufiger beobachtet, wenn auch nicht immer sicher diagnostiziert werden. Die Zahl der fragwürdigen Fälle nimmt so immer mehr zu. In der beiliegenden Aufstellung sind auch die zweifelhaften Fälle mit angeführt um daran die einzelnen diagnostischen Schwierigkeiten darzulegen. Eine genaue Beachtung, der leider noch nicht Allgemeingut gewordenen, von Siemens dargelegten feineren Unterschiede in der Lokalisation der hier in Frage kommenden Krankheitsbilder würde noch am meisten mit zur Sicherstellung der Diagnose beitragen können. Die früher als charakteristisch angesehenen Eigenschaften und Unterscheidungsmerkmale haben heute ihre Bedeutung verloren und gelten nur noch für die schwersten Grade. So das Angeborensein — es ist schon lange bekannt, daß eine echte Ichth. cong. Jahre nach der Geburt in Erscheinung treten kann, allerdings erscheinen Spätfälle jenseits der 30 oder 40 Jahres-

grenze häufig recht zweifelhaft. Auch die universelle Ausbreitung gehört nicht unbedingt mehr zum Krankheitsbild. Eine Reihe von lokalisierten, einwandfreien Ichthyosis congenita-Fällen wurden schon beobachtet, allerdings handelt es sich dabei oft um teilweise ausgeheilte Fälle. Ein von Geburt an circumscripter Fall wurde noch nicht mit Sicherheit beobachtet. Bei dieser Form der Erkrankung ist eine Bevorzugung gewisser Körperpartien charakteristisch, vor allem das Befallensein der Beugeseiten. Übergangsformen zur Ichthyosis vulgaris oder anderen Keratosen, wie sie einige Autoren deuten wollen, soll es nach neueren, vor allem erbbiologischen Untersuchungen nicht geben.

Größter Wert soll auch bei jedem Ichthyosisfall auf genauere familienanamnestische Erhebungen gelegt werden. Häufig finden wir Angaben über Consanguinität und Erkrankung von Geschwistern, die diese Mißbildung heute allgemein als rezessives Erbleiden haben erkennen lassen.

Eine Bevorzugung des männlichen Geschlechts soll sich nach Siemens nicht nachweisen lassen. Auch in 38 der aufgeführten Fälle, die Angaben über das Geschlecht enthalten, sind beide Geschlechter genau zu gleichen Teilen beteiligt. Auffallend jedoch sind in beiliegender Kasuistik die häufigen Angaben über eine stärkere krankhafte Belastung der mütterlichen Seite, was mehr an eine geschlechtsgebundene rezessive Vererbung denken ließe. Darauf wurde bisher meines Wissens in der Literatur noch nicht aufmerksam gemacht. Auch bei Betrachtung beiliegender Stammtafel kommt man zu der Überzeugung, daß in diesem Falle eine rezessiv geschlechtsgebundene Vererbung vorliege. Das Kapitel der Aetiologie ist daher immer noch nicht restlos geklärt, vor allem steht auch die Frage noch offen, welche Momente neben den Erbfaktoren noch eine Rolle spielen.

In pathologisch-histologischer Hinsicht ist das Krankheitsbild am klarsten umrissen. Die Befunde fast aller Untersucher stimmen hierin überein, nur von einigen wurde neben der charakteristischen Hyperkeratose auch parakeratotische Veränderungen gefunden. Es müßte in Zukunft darauf noch weiter geachtet werden, um diesen Befunden irgendwelche wesentliche Bedeutung zumessen zu können.

Zahlreich und von sehr wechselndem Erfolg, wenn man schon nicht völlig nihilistisch eingestellt sein will, sind die therapeutischen Versuche. Am günstigsten scheint in den mei-

sten Fällen noch Wärmebehandlung zu wirken. Es ist ja auch eine allgemein bekannte Tatsache, daß sich das Leiden bei warmen Wetter bessert und im Winter Verschlechterung eintritt. Auch nach fieberhaften, infektiösen Erkrankungen will man Rückgänge beobachtet haben. Außerdem neigt die Erkrankung ja an und für sich zu schubweisen Verlauf und Rezidivierung.

Zur völligen Klarlegung des Krankheitsverlaufes der Ichthyosis congenita in all ihren Formen und zur Bestätigung ihrer Theorie und Heilerfolge ist immer noch die Veröffentlichung jedes neu beobachteten Falles von Wichtigkeit, sowie auch eine Beobachtung der einzelnen Fälle, wenn möglich über längere Lebensperioden.

An dieser Stelle möchte ich Herrn Obermedizinalrat Dr. A. Kollmann für die freundliche Überlassung der Arbeit meinen verbindlichsten Dank aussprechen. Ebenso bin ich Herrn Geheimrat Prof. Dr. Jamin für die liebenswürdige Übernahme des Referates zu Dank verpflichtet.

Autor und Jahreszahl	Alter und Geschlecht	familienanamnestische Angaben	Diagnose und charakteristische Symptome	Besonderes
Lebeuf und Froment 1929	0—7 ♀		Erythrodermie ichth. cong. avec hyperepidermotrophie. Trockene Form ohne Blasenbildung, bes. vord. Teil d. Halses befallen, Seborrhoe; schnelles Wachstum der Nägel.	Freisein der Achselhöhlen, Ellbeugen und Kniekehlen.
Fischer 1929	♀	F. A. negativ	Ichth. cong., typischer Fall, schlangenhautähnliche Felderung der Haut.	
Unna G. W. 1929	7 ♀	1. Bruder starb m. einigen Wochen an ähnl. Erkrankg.	Erythrod. ichth. cong. Haut leicht geschwollen, großlamellöse Schuppung, Beugen befallen, Seborrhoe; erhöhtes Wachstum der Nägel.	
Gaté und Michel 1929	0—8	—	Erythrod. ichth. cong.; bullöse Form.	Besserung durch Sonnenlicht bzw. ultraviolette Bestrahlung. Auffallende, schon bestehende Behaarung der Genitalgegend. Intellektuell weit voraus. Starke Rachitis.
Winternitz 1929		—	Ichth. cong. larvata schon vor Jahren einmal vorgestellt.	Jetzt mit schwerer Psoriasis der Handteller und Fußsohlen und Beugen.
Baer 1930	58—59 ♂	—	Erythrod. ichth. cong.; hauptsächlich Stamm befallen, rosafarbene, am Rand bräunlich verfärbte, leicht erhabene, meist ovale mark- bis handtellergroße Flecke mit geringer Infiltration, leichte Schuppung.	Behandlung mit Pilocarpin und Schwitzbäder. Diff. Diagnose: Pytiriasis rosea? Praemykose?

Autor- und Jahreszahl	Alter und Geschlecht	familienanamnestische Angaben	Diagnose und charakteristische Symptnme	Besonderes
Goldsmith 1930	1/4—11	Mutter seit 16. Lebensjahr auch an Keratosen erkrankt.	Eryth. ichth. cong.; Aussehen nach einer schweren seborrh. Dermatitis; Brust, Rücken, Bauch, Gesicht, Handflächen und Fußsohlen befallen; Ektropium des lk. Augenlides.	Diff. Diagnose: Psoriasis.
Barber 1930	—4 ♀	Mutter leidet an einfacher Ichth.	Erythrod. icht. cong.	Besserung, der dem Licht ausgesetzten Partien. Nach 1 Jahr waren diese Stellen ganz normal.
Richter 1930	0—3/4 ♂	—	Icth. cong. lavarta; diffuse Rötung mit starker lamellöser Schuppenbildung, Haut wie Pergament.	Besserung unter Collosulfanbäderbehandlung.
Lebeuf, Weigert Nicolas 1930		—	Erythrod. ichth. cong. avec hyperepidermothrophie — typischer Fall mit vermehrtem Nagel- und Haarwachstum.	Minimale Schweißbildung. Pat. fürchtet die Kälte.
Geserowa 1930	—18	—	Ichth. cong.	
Alvarez 1930	—14	—	Allgemeine Hyperkeratosis ichthyosiform. gleichmäßiges Befallensein der Beugen und des Kopfes, Ektropium der Lider, normale Schweißsekretion Onychogryphosis.	Beiderseits Glaukom. Pat. ist augenscheinlich hypothyreotisch.
Guy und Jakob 1930	0—18	—	Erythrod. icht. cong.; reichliche Schuppung, mäßige Hyperkeratose, Acanthose mit etwas Oedem d. Rete Malpighi.	Im Winter Verschlechterung.

Autor und Jahreszahl	Alter und Geschlecht	familienanamnestische Angaben	Diagnose und charakteristische Symptome	Besonderes
Cohn 1930	0—14 ♂	Ein Bruder der Mutter, sowie älterer Bruder vom gleichen Leiden befallen, bei letzterem spontane Ausheilung.	Icht. cong. hystrix. — Ausgedehnte Keratosis am ganzen Körper.	
Mitchell 1930	0—10 ♂	—	Allgemeine Rötung und massige Schuppung Auf den Beugeseiten mäßige Rißbildung. Handteller und Fußsohlen weniger stark befallen. Ektropium beiderseits; Kopfhaar normal. Icht. cong.	Hat nie geschwitzt. Im Sommer Zustand besser. Während einer fieberhaften Erkrankung verschwanden die großen hyperkeratotischen Schuppen, nach Aufhören d. Fiebers traten sie wieder auf.
Naegeli 1930	0—16 ♀	Consanguinität. 2 Schwestern die gleiche Erkrankg.	Vorzüglich Gelenkbeugen befallen — keine Hyperepidermotrophie; Finger kontrahiert, Schweißabsonderung vermindert.	Schweißabsondg. vermind. Grundumsatz 21,3% Wa.R. negativ. Diff. Diagn.: Ichth. nitida od. Erythrod. ichth. cong.
Photinos u. Petropoules 1931	—18 ♀	—	Erythrod. ichth. cong. Nach und nach verschiedene Teile d. Körpers befallen, starke Rötung u. Hyperhydrosis. Beginnende Atrophie d. Hände, bes. Thenar und Antithenar.	
Walter 1931	½—8 ♂	keine Heredität.	Icht. cong. mit Keratoma palm. et plant.	Verschlimmerung i. Winter.
Lanzenberg und Siber 1931	—6 ♂	—	Generalisierte Ichth., auch Gelenkbeugen befallen.	Plötzlich diabetischem Coma gleich. Zustand aufgetret. m. stark. Zuckergehalt im Urin u. Acidosis. Exitus: Sekt.: Viscerale Congest.-cerebr. Oedem

Autor und Jahreszahl	Alter und Geschlecht	familienanamnestische Angaben	Diagnose und charakteristische Symptome	Besonderes
Fleischmann 1931		—	Icht cong.	Mit Ekzem.
Liebermann 1931	3—33 ♀	—	Erythrod. ichth. cong. Universelle Rötung und Schuppung; an Ellbeugen, Knien, Inguinalbeugen, Handtellern, Fußsohlen keratotische Auflagerungen.	Vor 10 Jahren Gelenkschmerzen, einige Phalangen schnürten sich daraufhin ab — alle übrigen Finger laufen nadelförmig zu. Knochen d. Hände atrophisch. Histol.: Parakeratose und verschmälertes Stratum granulosum; Atrophie der Schilddrüse — ovarielle Insuffiziens?
Simons, Clément, Coigneral 1931	$3^1/_2$—$5^1/_2$ ♂	—	Symmetrische, lebhaft rote, lamellöse Placques an Wangen, Armen, Unterschenkeln und reichlich Desquamation.	Keratosis pilaris am Gesäß und Kopf. Fall zur Diagnose: Lokalisierte ichthiosiforme placqueförm. Erythrodermie?
Schwarz, Busmann u. Woodburne 1931	12—17 ♂	—	Allgemeine Infiltration u. Verdickung der Haut — viele große entzündliche Herde mit dicken Schuppen.	Herdweise Alopecie, Fehlen der Scham- und Achselhaare; Allgemeine Lymphdrüsenschwellung. Diff. Diagnose: sehr wahrscheinlich zur Gruppe der Dermatosen auf endokriner Basis gehörend.
Parkhurst 1931	0—6 ♂	Angeb. Epidermisdefekt m. Zügen von Ichthyosis. Hautoberfläche trocken, ichthyosisähnlich, bes. Hals, Achselhöhlen, Ellbeugen, untere Extremität befallen, dazwischen Inseln normaler Haut; starke Seborrhoe. Häufiges Auftreten größerer und kleinerer Bläschen, bes. nach Traumen.		Im Winter Verschlechterung. Diff. Diagnose: Erbliche bullöse Epidermolysis oder Erythrodermie ichthyosisforme cong.

Autor und Jahreszahl	Alter und Geschlecht	familienanamnestische Angaben	Diagnose und charakteristische Symptome	Besonderes
Krzyzanowski 1931	0	Consanguinität. 2 Geschwister an gleicher Krankheit gest. 1 Geschwister gesund.	Ichth. cong. gravis.	Gestorben am 3. Tag.
Barber 1931	0—7 ♀ 0—14 ♀	Geschwister	Erythrod. ichth. cong.	Gesicht, Hände u. Füße erst später befallen. Auffallend wie Rötung am ob. Ende des Oberschenkels scharf abschneidet, ebenso an den Augenbrauen, Licht u. Luft führte hier nicht z. Besserung
Lashinsky 1932	—50 ♀	1 Tochter die gleiche Erkrankung.	Hyperkeratose d. Handteller und Fußsohlen — verstreute Knötchen — Hypertrophie d. Zehennägel.	Juckreiz. Diff. Diagnose: Länger zurückliegende Acrodermatitis.
Bozzolo 1931	0	—	Ichth. cong.	Tod am 30. Lebenstag nach Pneumonie. Möglichkeit einer Dysfunktion d. Schilddrüse nicht auszuschließen.
Gantes 1932	0	—	Schwerer Fall von Ichth. cong.	Frühgeburt 8. Monat. Tod nach einigen Stunden. Innenorgane unverändert. Histol.: Stk. Hyperkeratose.
Chargin 1932	0—12 ♀	1 Bruder Trockenheit u. Schuppung d. Hände u. Füße.	Rötung und Schuppung der Haut am ganzen Körper. Nägel keratotisch. Handteller und Fußsohlen trocken, schuppend, fissuriert.	Beugeseit. d. Extremität. nicht befall. Nägel keratotisch. Diff. Diagn.: Erytrod. ichth. cong. Psorias., od. Dermatomykose.

Autor- und Jahreszahl	Alter und Geschlecht	familienanamnestische Angaben	Diagnose und charakteristische Symptome	Besonderes
Castillo Mestre, Rosell 1932	0—12 ♀	2 Tanten mütterlicherseits gleiche Erkrankung.	Generalisierte Erythrodermie — Abschuppung in großlamellären Schuppen — symmetrische Palmo-Plantarhyperkeratose.	Verschlechterung im Winter
Mussa 1932	$^3/_{12}$—4 ♀	—	Hornpanzer — Palmar- und Plantarflächen verschont.	Allmähliches Stärkerwerden der Schuppen. Blutbild: Geringe Leukocytose, mäßige Eosinophilie, leichte Monocytose. Adrenalinprobe ergab paradoxe Reaktion. Histol.: Stratum lucidum deutlich.
Klebanowa 1933	$^4/_{12}$	Vater u. 2 Brüder mütterlicherseits leiden an Ichth.	Ichth. cong.: Haut trocken mit Schuppen bedeckt. Graniotabes, Krümmung d. Unterschenkel.	
Sacharieff 1933	0—6 ♀	Bruder gleiches Leiden.	Ichthyosis.	Wird klinisch für Ichthyosis simplex gehalten, besteht aber von Geburt an. Unklarer Fall.
Spillmann, Weis, Rosenthal 1933	$^3/_{12}$	Bei 3 Geschwist.	Ichth. cong. Bei allen Dreien in ähnlicher Ausbreitung.	

Autor und Jahreszahl	Alter und Geschlecht	familienanamnestische Angaben	Diagnose und charakteristische Symptome	Besonderes
Földvari 1933	2—22 ♂	1 Bruder und 2 Schwestern: Gleiche Erkrankung. 3 weitere Geschwister gesund.	Erythrod. cong. Am ganzen Körper Hyperkeratose, stärkere Seborrhoe.	Blutbild: 3,9 Mill. Erythrocyten, 10200 Leukocyten, 70% segment. Leukoc., 22% Lymphocyten, 4% Eosinophile, 2% Monocyten. Histologisch: Stratum granulosum ausgesprochen, die Gefäße im Stratum papill. erweitert, geringe perivasculäre Infiltrate u. Oedeme.
Frühwald 1933	0—3 ♀	—	Ichth. cong. Krokodilartige Hornplatten am ganzen Körper, Ektropium, fischmaulförmiger Mund.	Geistig rege.
Gasper 1933		—	Erythrod. cong.	
Pigeaud, Pétourond 1933	0—$^{3}/_{12}$	2 Geschwister m. 3 Monaten an gleicher Erkrankung gestorben.	Schwere foetale Erythrod. ichth. cong.	Gestorben mit 3 Monaten.
Lapière 1932		—	2 Fälle von Epidermolysis ichth. cong.: 1 bullöse und 1 trockene Form.	
Ravaut Maisler 1932		—	ein Fall von ichthyosiformer Hyperkeratose.	Anscheinend Hypothyreoidismus.
Naegeli 1933	—4	F. A. negativ	Erythrod. ichth. cong. mit hyperepidermothtrophie und Blasenbildung.	Nicht sicher, ob nicht Zusammenhang mit Epidermolysis heredit. besteht.

Autor- und Jahreszahl	Alter und Geschlecht	familienanamnestische Angaben	Diagnose und charakteristische Symptome	Besonderes
Simizu 1933	—21 ♂	—	Ichth. cong. mit Ektropium, unvollkommener Lidschluß.	auch Bindehaut befallen, Hornhaut leicht getrübt.
Kärcher 1934	—20 ♂	1 Bruder auch befallen, sonst F.A. negativ.	Ichth. cong. tarda.	
Pakula 1933	$^{7}/_{12}$—12 ♂	—	Erythrod. ichth. cong. vom Hystrix — Typus.	Nur Gesicht frei. Nach Influenza aufgetreten. Im Sommer besser.
Bejarano 1932	0—9 ♀	—	Erythrod. ichth. cong.	Interpapilläre Acanthose u. Hyperkeratose.
Ortynsky 1933	—7 ♀	F. A. negativ	Erythrod. ichth. cong. cum Hyperdermothrophia Vidal. Hauptsächlich Gesicht, Knie, Ellbeugen befallen. Beschleunigtes Wachstum der Nägel und Haare.	Als naevusartige Affektion gedeutet — zeitweise Verschlechterung.
Fox 1934	0—15 ♂	F. A. negativ	Erythrod. ichth. cong.	Vorzüglicher Erfolg mit Röntgenbehandlung. Nur Trokkenheit der Haut blieb zurück
Chaux 1934	—3 ♀	Aus Vetternehe	Erythrod. ichth. cong.	
Bottler 1933	0	—	Erythrod. ichth. cong.	Obduktion negativ.
Pavia 1934	—3	Consanguinität 1 Bruder auch Ichthyosis.	Ichth. cong.	In Verbindung mit Lues cong.

Autor- und Jahreszahl	Alter und Geschlecht	familienanamnestische Angaben	Diagnose und charakteristische Symptome	Besonderes
O'Leary 1934	—13 ♂	Consanguinität. Schwester d. Mutter hat 2 Kinder mit ähnlicher Erkrankung, eines mit 3 Monaten gestorben.	Erythrod. ichth. cong.	Mit Hodgkinscher Krankheit.
Gottron 1934	—20	F. A. negativ.	Erythrod. ichth. cong. Brüchigkeit d. Nägel und Trockenheit der Haut, leichte Rhagadenbildung an Händen und Füßen.	Stört beim Arbeiten.
Schmidt P. W.	0—34	F. A. negativ	Ichth. cong. tarda. hystriciformis cum Erythrodermia figurata variabilis et Papillomatosis et Lipodystrophia. Vermehrte Hornbildung, bes. am Unterschenkel und Leib. Haut der Finger dicker geworden. Fleckförmige Rötung und Hyperkeratose fast der gesamten Hautdecke — schwarzgraue Verfärbung, z. T. nur Hystrixbildung. An den Unterarmen vorspringende Follikel, fast verucös. Starke Behaarung, mäßige Seborrhoe.	Friert sehr leicht — im Sommer Besserung. Grundumsatz um 12,7 % erhöht. Blutbild normal. Deutlich verschiedene Abstufungen der Hyperkeratose sichtbar. Histologisch: Compakte Hyperkeratose, stark ausgebildetes Stratum granulosum, Verbreitung des Rete, Atrophie der Cutis.
Ferrari, Vercelli 1934		—	1 Fall von Ichth. cong. familiaris.	Mit Hypothyreoidismus und rezessiver Vererbung.
Szathmáry 1934	3—10 ♀	1 Geschwister ähnlich erkrankt — 1 Geschwister gesund.	Erythrod. ichth. cong.	Beginn mit konzentrischen Ringen, die sich peripher ausbreiteten — Haut rauh, schuppend, ichthyosisartig.

Autor und Jahreszahl	Alter und Geschlecht	familienanamnestische Angaben	Diagnose und charakteristische Symptome	Besonderes
Selmanowitsch 1934	0—6	—	Ichth. cong.	Beugeflächen der Extremitäten verschont.
Ruederer 1934		—	1 Fall von ichthyosiformer Hyperkeratose.	
Clog Haimoici 1934		—	1 Fall von Erythrod. ichth. cong.	
Photinos 1934	—2	3 Onkel ebenfalls befallen.	Ichth. cong.	
Brdlik 1935	0—$^1/_{12}$	—	Ichth. cong. Haut am ganzen Körper panzerartig verdickt, Risse und Furchen, bes. an den Beugen, Ektropium, Fischmund, Sattelnase. Beweglichkeit enorm eingeschränkt. Schwerster Grad der Icht. cong.	Zeichen der Unreife. Kind lebt. Histologisch: Stratum granulosum uud Reti Malighi hypertrophiert, Hornschicht enorm verdickt.
Vanni 1935		Consanguinität. 2 Fälle bei Geschwistern.	Ichthyosis foetalis.	In einem Fall leichte — im anderen Fall schwere Störung der Schilddrüse.
Eichhorn 1935	0—	—	Dichte Hornschicht an Handtellern und Fußsohlen.	Diff. Diagnose: Ichth. cong. oder Keratoma palm. et plant.
Frühwald 1935	—7	—	Icht. cong. Ganzer Körper mit dicken Hornlammellen belegt.	
Berezina 1935		—	2 Fälle von Ichth. simplex cong.	

Autor und Jahreszahl	Alter und Geschlecht	familienanamnestische Angaben	Diagnose und charakteristische Symptome	Besonderes
Nékám 1935		Eltern gesund, mehr als die Hälfte der Geschwister erkrankt.	Erythrod. ichth. cong. 3 Fälle.	In allen 3 Fällen Anaemie. (2,800000 Erythrocyten, 3,1 Mill., 3,8 Mill.) Histologisch: Hornschicht verdickt, Körnerschicht hypertrophisch, Papillen unregelmäßig.
Zelmanowitsch	—10	—	Hyperkeratose. Ellbeugen, Achselhöhlen, Kniescheibe, Leistengegend befallen. Haut etwas gerötet, kleienartig schuppend. Keratoma palm. et plant.	
	0—$^{2}/_{12}$	—	Schuppung an den Beugestellen der Extremitäten.	
Pautrier 1935		—	Generalisierte Erythrodermie, gleichzeitig Palmar- und Plantarkeratose — schuppende Herde an Knie und Handrücken — normale Herde wie helle Flecken in der erythrodermatitischen Haut eingestreut.	
Samicandro 1935	—29	—	Erythrod. ichth. cong.	In Verbindung mit Katarakt und Neurodermitis. Mäßige Hypocalcaemie. Erleichterung auf Parathormon.
Vlachopoulos 1935	—$^{11}/_{12}$	—	Wahrscheinlich Ichth. cong.	Gute Behandlungsresultate mit Magnesia usta.
	—$^{18}/_{12}$	—	„ „ „	
Goldschlag 1935	0	Auch Schwester befallen.	Erythrod. ichth. cong. Intensität unterliegt Schwankungen.	Erster Rückgang nach fieberhafter infektiöser Erkrankung

Autor und Jahreszahl	Alter und Geschlecht	familienanamnestische Angaben	Diagnose und charakteristische Symptome	Besonderes
Runtová 1935	2—37	Vater wahrscheinlich gleiche Affektion.	Erythrod. ichth. cong. — Remissionen — Fingernägel verdickt, Endphalangen aufgetrieben, Kontrakturen der Phalangeal- und Metacarpophalangealgelenke — dauernde Schmerzhaftigkeit — seit 19. Lebensjahr können diese Gelenke nicht mehr gestreckt werden.	
Szathmáry 1935	—40	—	Erythrod. ichth. cong. Gesicht frei.	Am ganzen Körper konzentrische hyperaemische Ringe, teilweise schuppend.
Kwiatkowski 1935	—23	—	Ichth. mitis et Erythrodermia ichth. circumscripta — an den Streckenseiten der Extremitäten und Handflächen — seit frühester Kindheit. Seit einigen Jahren scharf begrenzte, hyperkeratotische, rotbraune, schuppende Herde an der Dorasalfläche der Hände.	Diff. Diagnose: Naevus ichthyosis.
Rothmann 1936	—29 ♂	Consanguinität.	Erythrod. ichth. cong. Ganzer Körper befallen, bes. Beugen und Gesicht; Palmo-Plantarkeratose.	
Dumbovich 1936	0—62	—	Haut seit Geburt rauh, trocken, schuppend, schlangenartige Einrisse.	
Kovács 1936	0—27 ♂	3 von 6 Geschwistern ähnliche Erkrankung. Lues der Eltern.	Erythrod. ichth. cong. Haut trocken, schuppend. Gesicht hyperaemisch.	

Autor und Jahreszahl	Alter und Geschlecht	familienanamnestische Angaben	Diagnose und charakteristische Symptome	Besonderes
Siemens 1936	—9	—	Ichth. cong.	Mit teilweiser Abheilung.
Beckmann 1936	—1¾	F. A. negativ.	Kniegelenk in Beugekontraktur, bei Versuch, es zu strecken, — Rhagadenbildung. Ichth. cong.	Auf Vitamin H Injektionen schlagartige Besserung.
Goldschlag Rosenbusch 1936	0—4	Consanguinität	Wahrscheinlich Erythrodermia ichth. cong. neben Vulgaris-Symptomen.	
Hüllstrung 1936	4/12—21	—	Erythrod. ichth. cong. Der ganze Körper befallen.	Blutbild: Relative Lymphocytose.
Schmidt P.W 1936	0	—	Ichth. cong. lavarta, besondere hystriciforme Art.	
Stühmer 1936	0	—	Ichth. cong. lavarta. Schuppung, bes. am Stamm und unteren Extremitäten. Keine Rötung und Blasenbildung.	
Kurihara 1936		—	1 Fall von Erythrod. ichth. cong.	
Butterworth 1937	0—31 ♂	—	Symmetrische Hautveränderungen an beiden Wangen, Nase, Ohr, Ellbogen. Erythem im Gesicht mit stärkerer Rauhigkeit und Pigmentation. An Händen und Füßen diffuse erythematöse und scarlatiniforme Schuppung. Reithosenerythem mit üppigem Haarwuchs.	Bei Berührung mit kaltem Wasser stärkere Rötung.

Autor- und Jahreszahl	Alter und Geschlecht	familienanamnestische Angaben	Diagnose und charakteristische Symptome	Besonderes
Butterworth 1937	0—11	—	Symmetrische Verteilung auf Gesicht, Hals, obere Extremität. Erythrod. ichth. cong. circumscribed Type.	
Montesano 1937	10 ♂	—	1 Fall von Erythrod. ichth. cong.	Wird mit Dysfunktion der Hypophyse in Zusammenhang gebracht.
Smith-Watson 1937	0	F. A. negativ.	Ichth. cong. mitis. Am 14. Lebenstag Schuppung, Haut wurde dann völlig normal.	
Williamson G. R.	$^{13}/_{12}$ ♂	F. A. negativ.	Ichth. cong.	

Schrifttum.

Alvarez, Cascos: Actas dermo-sifiliogr. 22, 322—325, ref. Z. Bl. f. Hautkrankheiten, Bd. 35 (1931).

Baer H.: Z. Bl. f. Hautkrankheiten 34, 539 (Frankfurter Dermatologenvereinigung v. 24. I. 30).

Dermat. Wo.-Schr. Bd. 91, 48 (1930).

Barber: Dermat. Wo. Schr. Bd. 92, Nr. 15 (Section of Dermatol. Brit. v. 19. Juni 30).

Z. Bl. f. Hautkrankheiten 38, 783 (Broc. roy. Soz. med. 24, 513, London (1931).

Beckmann: Frankf. dermatol. Vereinig. v. 11. II. 36 ref. Z. Bl. f. Hautkrankheiten 53, 442. (1936).

Bejaran: Actas dermo-sifiliogr. 25, 149—151, ref. Z. Bl. f. Hautkrankheiten 44, 307 (1933).

Berezina: Dermat. Ges. zu Taschkent, ref. Dermat. Wo. Schr. 103, 11, 329. (1936).

Borochowitsch; Dermat. Wo. Schr. 92, 6 (1930).

Bottler; Tagg. Südwestd. Dermatologen, Frankfurt, v. 4.—5. III. 33. ref. Z. Bl. f. Hautkrankheiten 48, 100 (1934).

Bozollo: Clin. pediatr. 14, 735—743, ref. Z. Bl. f. Hautkrankheiten 43, 524 (1932).

Brdlik: Tschechoslow. dermato-venerol. Vereinigg. v. 10. III. 35 ref. Dermatol. Wo. Schr. 101, 30, 925 (1935).

Butterworth: Act. of Dermatol. 35, ref. Z. Bl. f. Hautkr. 57, 9 1938.

Bruhns: Handbuch d. Haut- u. Geschlechtskrankh. VIII. 1931.

Castello: Pardo, Mestre, Rosell: Bol. Soz. Cub. Dermat. 2, 238, ref. Z. Bl. f. Hautkr. 41, 782 (1932).

Americ. Dermatol. Assoc. Havan. 4. V. 32. ref. Z. Bl. f. Hautkrankh. 44, 307 (1933).

Chargin Louis: Act. of. Dermat. 26, 133, ref. Z. Bbl. f. Hautkr. 43, 524 (1933).

De la Chaux: Nordostd. Dermatol. Vereinigg. Königsberg 8.—9. XII. 34. ref. Z. Bbl. 51, 8, 335, (1935).

Clog Willem, Heimoici: Bulletin de la Soc. Franc. de Dermatol. et de Syphil. Sitzg. Juli 34, Straßbg. Dermat. Wo. Schr. 100, 13, 375 (1935).

Cohn: Vereinigg. Dresdener Dermatologen v. 12. III. 30. ref. Z. Bbl. f. Hautkrankh. 34, 538 (1930).

Dumbowich: Sitzg. Ungarischer Dermatologen v. 13. III. 36. ref. Derm. Wo. Schr. 103, 32, 1110 (1936).

Eichhorn: Demonstrations-Abend chemischer Hautärzte vom 8. XI. 35. ref. Dermatol, Wo. Schr. 102, 1, 23 (1936).

Ferrari: A. V.-Vercelli: Piemontesische Section v. 28. I. 34 ref. Dermat. Wo. Schr. 99. 46, 1514 (1934).

Fischer Klara: Z. Bl. f. Hautkr. 30, 181 (1929).

Fleischmann: Deutsche Dermatol. Gesellsch. in d. Tschechoslow. Republ. Sitzung v. 21. VI. 31. ref. Dermat. Wo. Schr. 93, 46 (1931).

Földváry: Ungar. Dermat. Klinik, Nékám, v. 15. XII. 33. ref. Derm. Wo. Schr. 98, 16, 502 (1934).

Fox, Howard: New-York, Dermatol. Soz. 23. X. 34. ref. Z. Bl. f. Hautkrankheiten, 51, 200 (1935).

Frühwald: Dermatol. Wo. Schr. 103, 12 (1936).

Dermatol. Wo. Schr. 97, 33 (1933).

Gantes: Ref. Z. Bl. f. Hautkr. 42, 398 (1932).

Gasper: Dermat. Wo. Schr. 5 (1933).

Gaté: Réunion Dermatol. de Lyon 21. XI. 29.

Michel: Dermatol. Wo. Schr. 91, 36 (1930).

Z. Bbl. f. Hautkrankh. 34, 578 (1930).

Geserowo: Bulgarische Dermatol. Gesellsch. Sitzung v. 3. III. 30. Ref. Dermatol. Wo. Schr. 93, 43 (1930).

Goldsmith: Sect. of. Dermatol. Brit. v. 19. VI. 30. Ref. Dermatol. Wo. Schr. 92, 15 (1930).

Goldschlag: Lemberger Dermatol. Gesellsch. v. 3. 1. 35. Ref. Z. Bl. 51, 161 (1935).

— Rosenbusch: Lemberger Dermatol. Gesellsch. v. 2. I. 31. Ref. Z. Bl. 53, 595 (1936).

Gottron: Verhandlung d. Deutschen Dermatol. Gesellsch. 17. Kongreß Berlin 8. X. 34. Ref. Arch. f. Dermatol. 172, (1934).

Guy-Jakob: Arch. of. Dermatol. 21, 703, ref. Z. Bl. 35. 375 (1931).

Hartung: Dermatol. Wo. Schr. 5, 1937.

Hüllstrung: Vereinigg. Düsseld. Dermatologen v. 20. VII. 36. Ref. Z. Bbl. f. Hautkrankh. 54, 488 (1937).

Ingman: Acta dermat.-venerol. 5. 1924.

Jost, Koch: Handbuch d. allg. pathol. Anatomie d. Kindesalters (Brüning u. Schwalbe) S. 539, 1912.

Kärcher: Klin. Demonstr. Abend d. Mannheimer u. Ludwigshafener Dermatologen v. 1. VI. 34 ref. Z. Bbl. f. Hautkr. 49, S. 4 (1935).

Klebanowa: Ref. Dermat. Wo. Schr. 98, 10 (1934).

Kovács: Ungar. Dermatol. Klinik, Nékám v. 13. XI. 36. ref. Derm. Wo. Schr. 104, 15. 1937.

Krzyzanowski: Polska Gaz. lek. 1930, I, 366—367, Z. Bl. f. Hautkr. Bd. 35., 375 (1931).

Kurihara: Acta dermat. 27, 108—111, ref. Z. Bbl. f. Hautkr. 56, 7, 461, (1937).

Kwiatkowsky: Lemberg. Dermat. Gesellsch. Sitzung v. 9. V. 36. Ref. Z. Bbl. 51, 8, 529 (1935).

Lanzenberg P.: Silber: Réunion dermatol. Straßburg v. 6. I. 31. ref. Dermatol. Wo. Schr. 93, 32 (1931).

Bull. Soc. Franc. Dermat 38, ref. Z. Bbl. für Hautkrankh. 38, 490 (1931).

Lashinsky: Bronx. Dermatol. Soz. v. 21. I. 32. Ref. Z. Bl. 43, 49 (1933).

Lapière: Annal. de Dermat. et de Syphil. ref. Dermatol. Wo. Schr. 95, 38 (1922).

O'Leary: Minnesota Dermat. Soz. 28. VII. 34. Ref. Z. Bl. f. Hautkrankh. Z. 51 (1935).

Lebeuf, Poment: Réunion Dermat. de Lyon v. 23. V. 29. Ref. Dermatol. Wo. Schr. 90, 21 (1929).

Bull. Soc. Franc. Dermat. 36, 7, ref. Z. Bl. f. Hautkrankheiten 33, 464, (1930).

Lebeuf, Weigert, Nicolas: Réunion Dermat. de Lyon v. 1. XII. 30. Dermat. Wo. Schr. 93, 32 (1931). Z. Bl. f. Hauthrankh. 38, 490 (1931).

Liebermann: Dermatol. Wo. Schr. 93, 49, 1881—1888 (1931).

Mitchel I. H.: Arch. of Dermat. 22, 1091 ref. Z. Bl. f. Hautkrankh. 37, 362 (1932).

Mussa B.: Klin. e Igiene infant. 6, 395—407 ref. Z. Bl. f. Hauthrankh. 39, 780 (1932).

Naegeli: Schweizer Gesellsch. f. Dermatol. u. Venerol. Bern, Sitzung v. 9. XI. 30. ref. Z. Bl. 39, 146 (1932).

Tagg. d. Schweizer. Gesellsch. f. Dermatol. u. Venerol. v. 20. V. 35. Ref. Z. Bl. f. Hautkrankh. 49, 121 (1935).

Nékám: Dermatol. Kongreß Budapest v. 21. IX. 35. Ref. Dermatol. Wo. Schr. 102, 17, 549 (1936).

Orel: Zeitschr. f. Kinderheilkd. 1929. S. 312.

Ortynsky: Tschechoslow. Dermatol. Gesellsch. Prag v. 12. II. 32. ref. Z. Bl. 51, 387 (1935).

Pakula: Dermat. Konf. of. the Mississippi Valley v. 14. 1. 33. Ref. Z. Bl. f. Hautkrankh. 47, 52 (1934).

Parkhurst: H. J. Arch. of. Dermat. 23, 167—168. Ref. Z. Bl. f. Hautkr. 37, 363 (1931).

Pautrier: Bull. de la Soc. Franc. de Dermatol. et Syphil. Straßburg v. 12. 5. 35. Ref. Dermatol. Wo. Schr. 102, 6, 505 (1936).

Pavia: Bollet. Selle Sez. Reg. Sella Soc. Ital. di Dermatol. et Sifil. Verona v. 3. VI. 34. Ref. Dermatol. Wo. Schr. 100, 8, 245 (1935)

Pigeaud H., Petourond: Bull. de la Soc. Franc. de Dermat. et Syphil Sitzung v. 16. II. 32. Ref. Dermatol. Wo. Schr. 96, 25 (1933).

Photinos G., Petropaulos: Griech. Dermatol. u. venerol. Gesellsch. Athen, v. 1. II. 31. Ref. Dermatol. Wo. Schr. 94, 15, 524 (1932).

Photinos: Griech. Dermatol. venerol. Gesellsch. v. 14. I. 34. Ref. Dermatol. Wo. Sch. 101, 35, 1061 (1935).

Griech. Dermatol. venerol. Gesellsch. Athen v. 25. II. 34. Ref. Dermatol. Wo. Schr. 101, 35, 1063 (1935).

Ravaut, Maisler: Bull. de. la Soc. Franc. de Dermat. et Syphil. v. 9. VI. 32 Ref. Dermatol. Wo. Schr. 95. 42 (1932).

Richter: Berliner Dermatol. Gesellsch. v. 8. VII. 30. Dermatol. Wo. Schr. ref. 92, 13 (1930).

Arch. f. Dermat. 122, 1 (1926).

Riecke: Arch. f. Dermat. 54, 290 (1900).

Rothmann: Ungar. Dermatol. Gesellsch. Budapest v. 13. III. 36. ref. Z. Bl. f. Hautkrankh. 54, 145 (1937).

ref. Dermatol. Wo. Schr. 103, 32, 1109 (1936).

Ruederer: Bull. de la Soc. Franc. de Dermat. et de Syphil. Straßburg v. Juli 34. ref. Dermatol. Wo. Schr. 100, 13, 375 (1935).

Runtová: Tschechoslow. Dermat.-vener. Gesellsch. Prag vom 3. II. 35. Ref. Z. Bl. f. Hautkr. 51 (1935).

Sacharieff: Bulgar. Dermat. Gesellsch. v. 10. XI. 33. Dermat. Wo. Schr. 90, 21, 659 (1934).

Samicandro: Arch. Ital. di Dermat. Sifil. e Ven. Ref. Dermat. Wo. Schr. 102, 20, 667 (1936.

Arch. Ital. Dermat. e Sifil e. Vener. 12, 84—109 Ref. Z. Bl. f. Hautkrankh. 55, 562 (1937).

Schmidt: P. W. Arch. für Dermat. 168, 296.
Tgg. Südwestd. Dermatologen Freiburg, Mai 36.
Ref. Z. Bl. f. Hautkr. 54, 296 (1937).

Schwarz: L. u. Busman u. Woodburne: Arch. of. Dermat. 22, 1166 — Z. Bl. f. Hautkr. 37, 363 (1931).

Selmanowitsch: Mittelasiatische Gesellsch. f. Dermatol. Taschkent v. 25. I. 34. ref. Dermatol. Wo. Schr. 100, 17, 495 (1935).

Dermatol. Gesellsch. zu Taschkent v. 25. IX. 35.
ref. Dermatol. Wo. Schr. 102, 19, 636 (1936).

Simizu: Act. Soz. of Ophtal. Jap. 38, 451—462, ref. Z. Bl. f. Hautkrankh. 49. 516 (1935).

Siemens: Arch. f. Dermat. 516, 624 (1928).
„ „ „ 158, 111 (1929).
„ „ „ 168, 514 (1932).

Sitzung d. Nederland. Vereenig. van Dermatol. v. 5. VII. 1936, Leyden, ref. Dermatol. Wo. Schr. Nr. 20 1937.

Simons, Clément, Coigneral: Bull. Soc. Franc. Dermat. 38, 2 ref. Z. Bl. f. Hautkr. 38. 49, (1931).

Smith, Watson: Brit. Dermat. 49 ref. Z. Bl. f. Hautkr. 57, 1 (1937).

Spillmann: Weis, Rosenthal: Bull. de la Soc. Franc. de Dermat. et Syphil. Nancy v. 8. VI. 33. ref. Dermat. Wo. Schr. 98, 13, 408 (1934).

Stühmer: Vereinigg. Südwestd. Dermatologen Frankfurt vom 9. V. 36. Ref. Dermatol. Wo. Schr. 103, 36 (1936).

Szathmáry: Ungar. Dermat. Gesellsch. v. 14. XII. 34. Ref. Dermat. Wo. Schr. 100, 16 459 (1935).

Orw. Hetil. 1935, ref. Z. Bl. f. Hautkr. 53, 94 (1936).

Unna: G. W. Nordwestd. Dermatol. Vereinigg. Hamburg, v. 24. IX. 29. ref. Z. Bl. f. Hautkrankh. 32, 559, ref. Dermatol. Wo. Schr. 90, 10 (1930.

Vanni: Sez. della Soc. Ital. di Dermat. et Sifil. Venetie 7. III. 1935, ref. Dermat. Wo. Schr. 101, 51, 1612 (1935).

Vlachopoulos: Griech. Dermatol. Gesellsch. v. 18. III. 36. ref. Dermatol. Wo. Schr. 101, 35, 1064 (1935).

Walter: Tagg. Südwestd. Dermatlogen v. 24. XI. 31. Dermat. Wo. Schr. 94, 19, 668 (1932).

Williamson: I. Petiatr. 5, 484—490 (1934), ref. Z. Bl. f. Hautkrankh. 50, 309 (1935).

Winternitz: Deutsche Dermatol. Gesellsch. in d. Tschechoslow. Republick v. 15. XII. 29. ref. Z. Bl. f. Hautkrankh. 33, 20, ref. Dermatol. Wo. Schr. 90, 19 (1930).

Lebenslauf.

Gertraud Gückel, geboren am 23. April 1911 zu Nürnberg. Nach 3 Jahren Lyceum und 6 Jahren Realgymnasium — Reifeprüfung am Mädchenrealgymnasium Nürnberg im Frühjahr 1930 — anschließend Immatrikulation zum Medizinstudium an der Universität Erlangen — Physikum dort im Sommersemester 1932 — außer einem Semester an der Universität Graz und Berlin wurden die 6 klinischen Semester an der Universität Erlangen abgeleistet — Staatsexamen dortselbst im Dezember 1935 — daraufhin als Medizinalpraktikantin 8 Monate an der Internen Abteilung (I. med. Klinik) und 4 Monate an der Neurologischen-Psychiatrischen Abteilung des Städtischen Krankenhauses Nürnberg — Approbation vom 27. Dezember 1935 — in der Folge als Gastärztin an der I. med. Abteilung des Städtischen Krankenhauses Nürnberg und in der Städtischen Frauenklinik zu Nürnberg — seit September 1937 als Volontärärztin im Städtischen Säuglingsheim zu Nürnberg.